

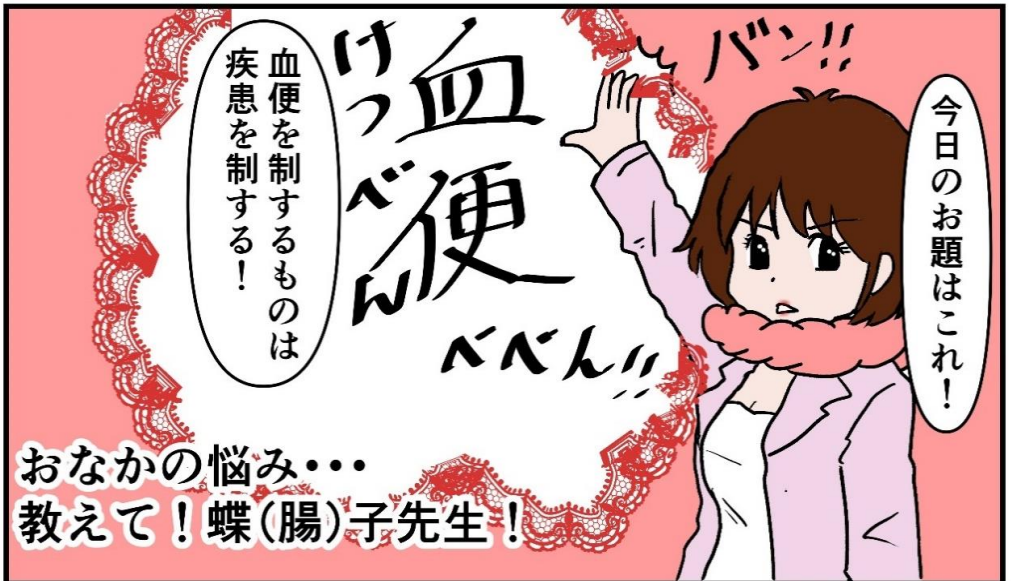
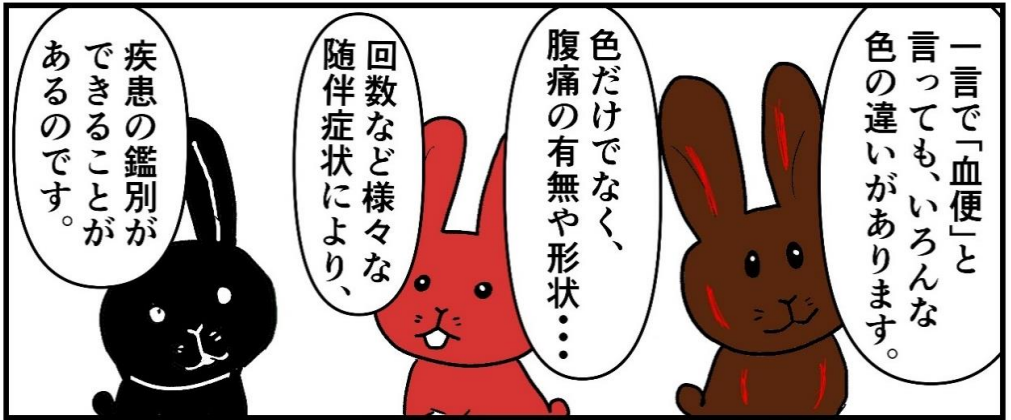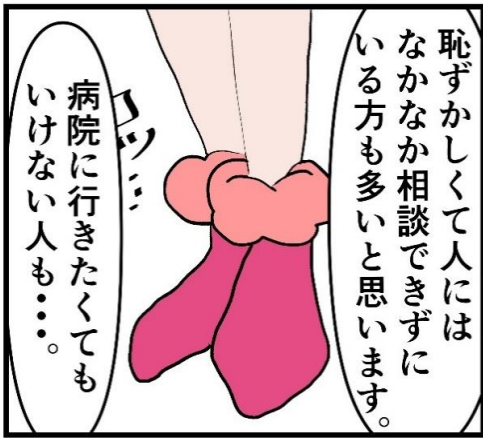# ドクターEのお悩み相談室



その4  
～血便①～

絵と文 しおび

当クリニック某医師が描いた漫画です



# 血便が出た！

急性  
(急に始まった)

慢性  
(時々あった、または  
最近頻繁に出る)

腹痛は？

腹痛は？

あり

なし

あり

なし

便の色は？

憩室出血

潰瘍性大腸炎  
大腸癌

暗赤色  
真っ黒

真っ赤

痔出血  
潰瘍性大腸炎  
大腸癌  
大腸ポリープ

上部消化管出血  
(胃潰瘍、  
十二指腸潰瘍等)

出血性大腸炎  
虚血性腸炎

その上で緊急  
検査が必要か  
どうかも  
判断して  
いきます。

このほか、出血  
腹痛の程度により  
貧血のチェックや  
血圧測定等を行い、

血便が出た場合、  
まずは急に始まったものか  
どうかや、腹痛の有無など、  
詳細な問診が行われます。



血便症例① 65歳 女性

主訴；血便

医師に一言；  
血便の後から急にお腹が痛く  
なって今とてもしんどいです。  
初めてのことで不安です。

まずは  
「急に始まる血便」  
の鑑別からして  
いきましよう。

では実際の症例から  
疾患を診断して  
いきましようか。

いえ……。

排便の後から痛く  
なったとのことですが、  
最初の便から赤かった  
ですか？

綺麗な赤です。

早速ですが、  
血便の色はどんな  
感じの色ですか？

急性か慢性か→急性  
血の色は→真っ赤(新鮮血)  
腹痛は→あり

ベースが便秘で頑張って  
硬便排出、その後腹痛と  
下痢便の後から血便出現

あなたの  
診断名は……

……。

気づいたら  
真っ赤な  
血だけが……

その後から  
下痢、腹痛と  
続いて……

4日ぶりに硬いのが  
出たと思ったら

元々便秘で



# 虚血性腸炎

## <虚血性腸炎とは! ?>

大腸の栄養血管の血流が何らかの原因で阻害されるため  
粘膜障害・炎症を起こし、そこから出血する。

大体は末梢の血管障害のため大事には至らないが、まれに  
太い血管が詰まってしまうと壊死を起こし重篤になることも。

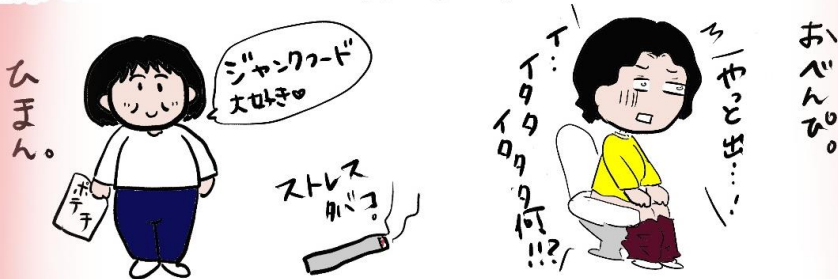<症状> 左下側部・下腹部痛、嘔気など。

## <疾患を起こしやすい人>

肥満体型、喫煙歴、動脈硬化、ストレスのほか、便秘そのものが  
腸管内圧を上昇させ虚血となるパターンも。

(強く気張った時に腸管内圧がググッと上がることが原因)

臨床ではこのパターンの方が多い。



## <検査・治療>

採血、CT検査、場合によっては内視鏡検査の上、腹痛・及び  
採血での炎症の程度によっては外来で経過観察ができる  
こともあるが、通常は入院下に保存治療を行なう。

(絶食、点滴、安静、炎症の程度によっては  
抗生剤投与)



## 血便症例② 33歳 男性

今朝急にお腹がぐるぐるしたと思ったら便っていうより、血が何回も出ました！  
おなかは全く痛くないです。。  
なんか気持ち悪くてフラフラする。。  
まだ出そう。。。



ではもう一例、「急に始まる血便」症例を見てみましょう。

# 憩室出血

恐らく  
病名は：



おやっ！  
血圧低下あり！

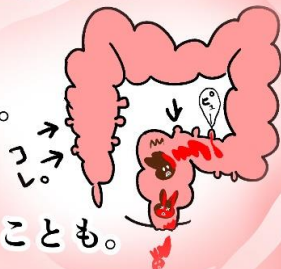ああ何だか  
具合が悪いなあ。。

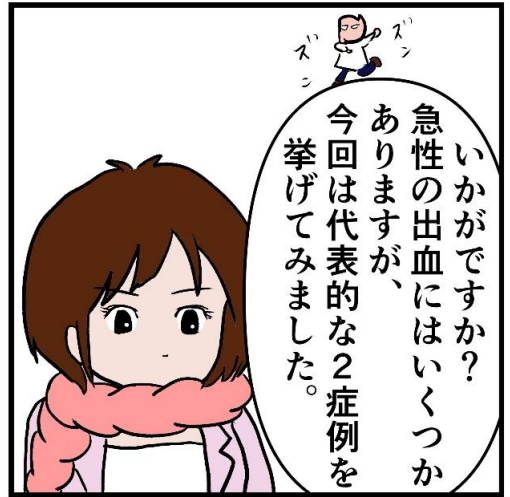
### <憩室>

腸の先天的に薄い部分が腸管内圧に負けて部分的に外側に突出した状態。憩室自体には特に症状なし。

### <憩室出血とは！>

憩室内の血管が破綻することで出血する。自覚症状は特になく、腹痛などもないが出血による血圧低下などが起こるとめまいや立ちくらみなどの症状が起こることも。





# ～あとかき～

最近の患者さんたちは意識高めで思う。



先日、血便が  
出まして。



それは  
ビックリ  
しました。

これは  
本当に  
いい事です。  
先日の  
こと...



潰瘍性大腸炎も  
カンパツにあがりますが

カンパツとしては痔  
その他年々



ええええですわ！



一度カマラを受けた方がいって  
思いつくです。

まれにポリープや癌も  
否定できないため



ハイ  
よろこんで！！

みんなこれくらい意識が  
高くなれば癌はなくなる  
と思う！！

胃がんや大腸がんで亡くなる人をゼロに



仙台消化器・内視鏡内科クリニック

内視鏡特化クリニック 胃がん・大腸がん