

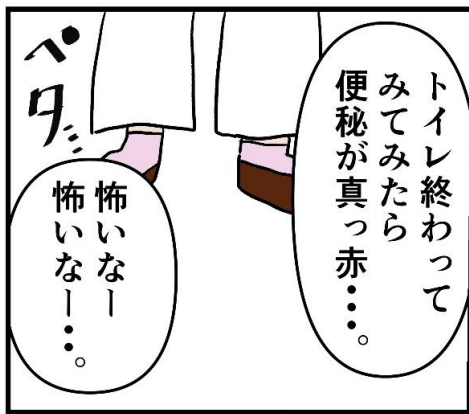ドクターEのお悩み相談室



その4
～血便②～

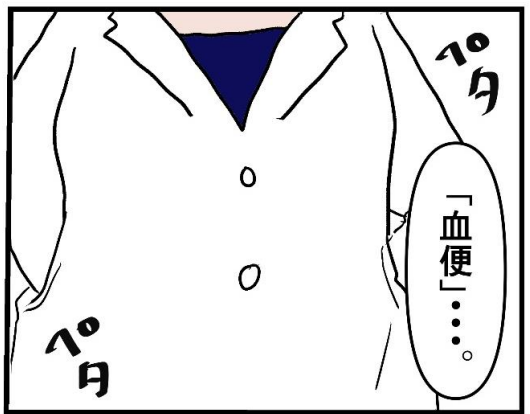
絵と文 しおび

当クリニック某医師が描いた漫画です

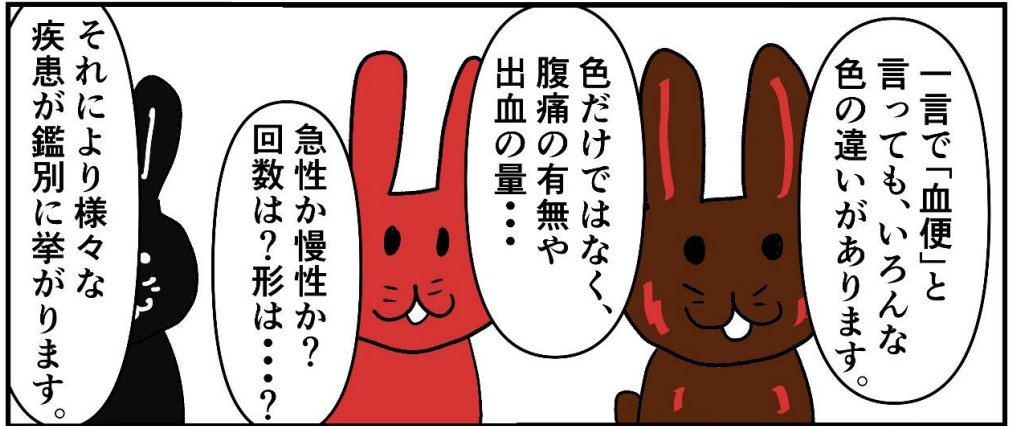

トイレ終わって
みてみたら
便秘が真っ赤……

怖いなー
怖いなー……



「血便」……

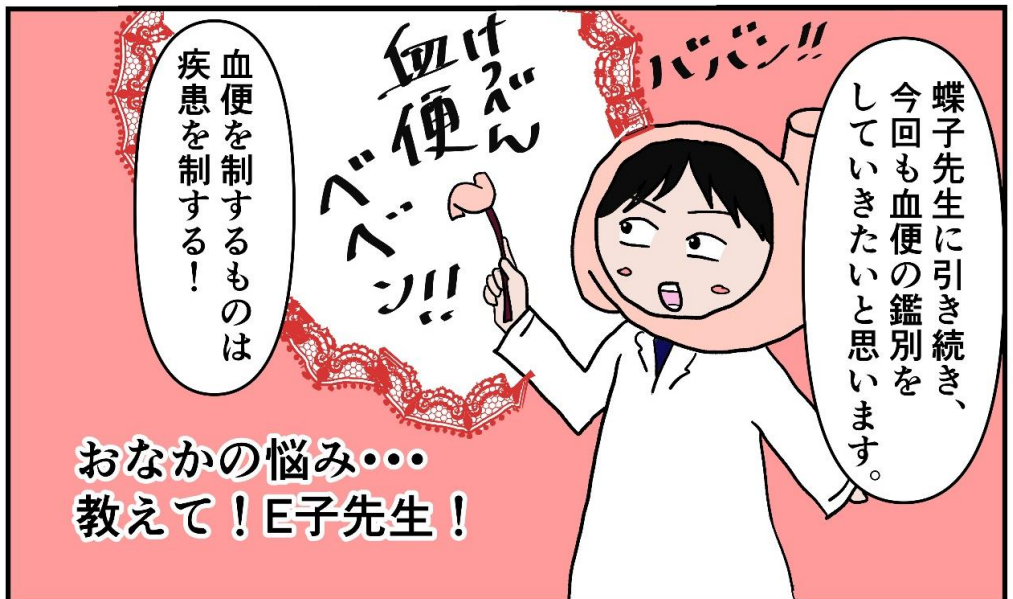

一言で「血便」と
言っても、いろんな
色の違いがあります。

色だけではなく、
腹痛の有無や
出血の量……

急性か慢性か？
回数？形は……？

それにより様々な
疾患が鑑別に挙がります。



蝶子先生に引き続き、
今回も血便の鑑別を
していきたいと思えます。

血便を制するものは
疾患を制する！

おなかの悩み……
教えて！E子先生！



血便が出た！

急性
(急に始まった)

慢性
(時々あった、または
最近頻繁に出る)

腹痛は？

腹痛は？

あり

なし

あり

なし

便の色は？

暗赤色
真っ黒

真っ赤

上部消化管出血
(胃潰瘍、
十二指腸潰瘍等)

出血性大腸炎
虚血性腸炎

憩室出血
潰瘍性大腸炎
大腸癌

痔出血
潰瘍性大腸炎
大腸癌
大腸ポリープ

腹痛の有無、
血便の色が
診断のヒントに
なりました。

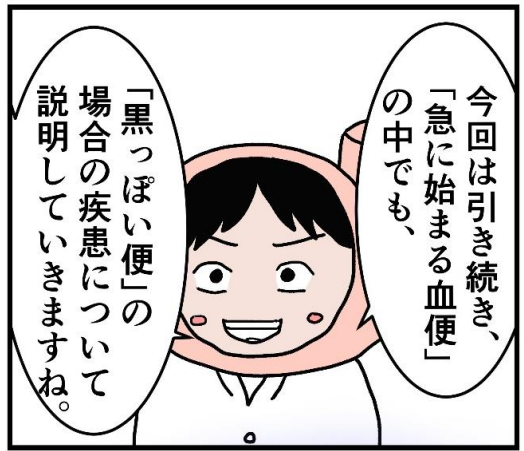急に始まる
血便の2症例
でしたね。

済



前回蝶子先生が、
「憩室出血」「虚血性腸炎」
についてお話をし
ていただきました。





血便症例③ 35歳男性

医師に一言；最近胃の調子が悪かったんすけど、昨日くらいから痛みが強くなってきて、便の色もなんか変です！昔から胃の調子は悪くなりやすく、市販の胃薬で何とかしてました。今回は何ともなりません。。え？酒？
こう見えても俺、全然飲めないんですよね。



急性か慢性か→急性
腹痛は→あり
血の色は→黒っぽい
(黒色便)

そうなる
あなたの
診断名は恐らく…

なるほど。



昨日と今日、便の色が真つ黒だったんです

昔母が胃癌でした。

ちなみにご家族で胃の御病気の方いたりします？

そういえば、
父も胃がんでした。



出血性潰瘍

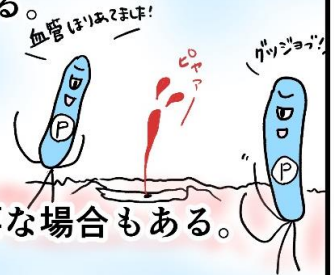


出血性潰瘍とは？

胃潰瘍、十二指腸潰瘍が進行し、潰瘍底に血管が露出し、酸にさらされることで血管の破綻をきたし、出血している状態。

原因；主にピロリ菌が感染した状態の胃に、ストレスや薬剤、暴飲暴食などの影響が重なり起こる。

治療；貧血を伴う活動性出血がみられる場合は内視鏡的に止血術を行う。絶食、保液下に、胃薬の投与と、貧血を伴う場合は程度により輸血が必要な場合もある。



※再発を防ぐ目的でも、治療後必ずピロリ菌除去治療を行う。
(1週間の抗生剤2剤と胃薬の内服)

これらを総合して考えると出血性潰瘍が一番に可能性が高い疾患と言えるでしょう。

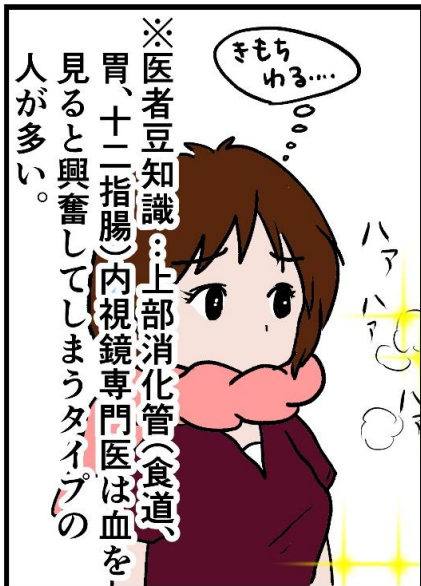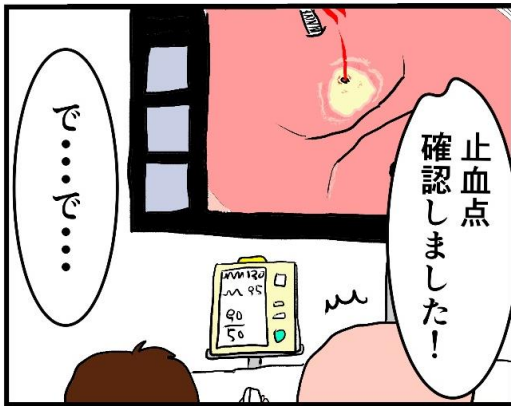
- その中でも、
- ・ 比較的若年
 - ・ 既往歴、飲酒歴なし
 - ・ 胃痛の存在
 - ・ 家族歴



うーん
きもち
わるい……

黒色便の
原因疾患は
上部消化管出血。





1時間後…

お疲れ様でした。
気分はどうですか？

無事に止血はできました。

原因はやはり、
胃潰瘍からの
出血でした。
今後は潰瘍の治癒が
できたら、ピロリ菌の
除菌も行いましょう。

ありがとう
ごさい
ませ!

にしても暑いなー

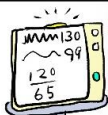先生、一旦それ脱ぎなよ
汗拭いて〜!

洗って
乾かしますねー

じゃあしばらく
スぺアのですか
色が派手だから
やなんですけどね

はい
よろしく。

いかがでしたか？
黒色便に気づいたら、
緊急処置が必要な場合も
あります。さあ、
血便に気づいたら、
必ず病院へ!



あはっはっは〜

